ICTニュース

大阪府済生会中津病院　感染対策チーム

2024年7月号
Vol.114
（2024年7月5日発行）

先天梅毒を防ぐには梅毒を防ぐこと

先天梅毒（Congenital Syphilis: CS）は、細菌である梅毒トレポネーマ（Treponema pallidum : TP）が胎盤を通過して母体から胎児に感染する多臓器の慢性感染症で、妊婦の梅毒感染の時期が妊娠の後期ほど感染率が高くなります。2019年以降、20例の報告があります。今、梅毒感染症が増えていますので、妊婦の梅毒感染によって先天梅毒が増える可能性が高いです。

梅毒トレポネーマ

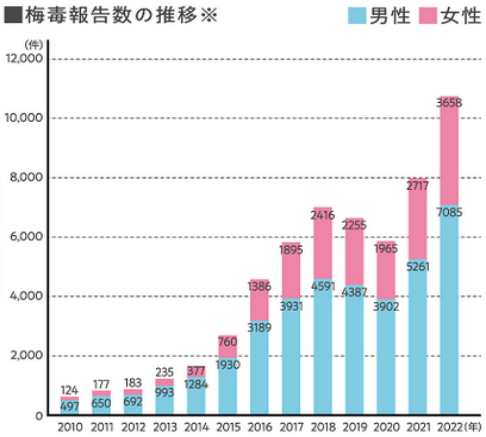

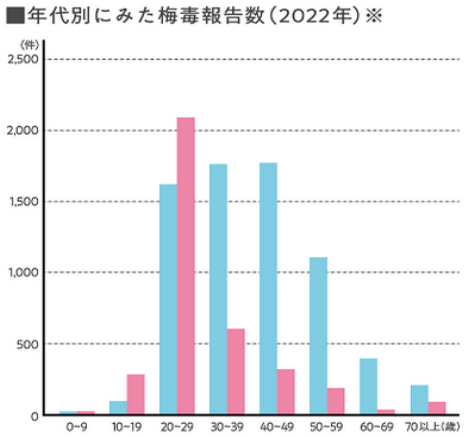

※2021年は、第1～52週2022年10月8日時点集計値（暫定値）、2022年は第1～44週2022年11月9日時点集計値の報告を対象。

既に米国では2020年の報告で、2012年の7倍の2000例以上発生しています。妊婦梅毒症例の約 70%は無症候梅毒ですので、**妊婦健康診査での梅毒検査が有効**と考えられています。胎児梅毒では、流産、死産になります。乳児梅毒（早発型梅毒）では、出生後から生後数か月の乳児でみられ、鼻によく症状があらわれ、梅毒性鼻炎、出血性鼻漏があり、進行すると、鞍鼻（あんび）になります。その他にも皮疹、脱毛、肝脾腫、骨の変形がみられます。骨髄炎、骨軟膜炎を起こすと痛みのために動かさないことがあります。この動かないことは、神経の障害による麻痺とは違って、「Parrotの仮性麻痺」といいます。また、口の周りに皮膚がただれで凹んでしまうことを「Parrotの凹溝」といいます。さらに髄膜炎を起こすことがあり、その場合は水頭症、知能障害、運動障害などの後遺症を残してしまいます。遅発型梅毒では、乳幼児には症状はみられず、学童期以降に、骨、歯、中枢神経に障害が起こってきます。**Hutchinson3徴候**がみられ、**①実質性角膜炎、②内耳性難聴、③Hutchinson歯**がみられます。骨膜肥厚や、骨にゴム腫ができたり、関節炎を起こしたり、知能障害もみられます。先天梅毒は防げる病気で、**妊婦の梅毒感染予防と早期診断治療が大切**です。また、梅毒は性行為感染症で、予防でき、治療可能な疾患です。

（小児科　清益 功浩）

祝　新　看護部感染対策委員　17名誕生！

6月14日に講義および細菌検査室とサプライ部の実習が修了しました。今年度は施設を含めて新たに17名の感染対策委員が誕生しました。限られた時間ではありましたが、感染対策について学んだことを活かし、**院内における感染対策の要**として各部署で活動していく皆様に期待しています。

細菌検査室／サプライ部の実習

感染対策は感染症が発生した時のみ行うのではなく、**平常時から実践することが大切**になります。今年度は感染対策委員メンバーが中心となり実施している病棟の環境ラウンドの回数を増やし取り組んでいきます。病院全体の感染対策を強化していけるよう皆様のご協力をよろしくお願いします。

（看護部感染対策委員会 永田夏子）